UNIVERSIDADE FEDERAL DE CIÊNCIAS DA SAÚDE DE PORTO ALEGRE – UFCSPA
PROGRAMA DE PÓS-GRADUAÇÃO EM PATOLOGIA

Adriana Rosa Milani

Expressividade do Ki-67 em lesões cutâneas previamente diagnosticadas como nevo displásico

Porto Alegre
2016

Adriana Rosa Milani

Expressividade do Ki-67 em lesões cutâneas previamente diagnosticadas como nevo displásico

Dissertação submetida ao Programa de Pós-Graduação em Patologia da Fundação Universidade Federal de Ciências da Saúde de Porto Alegre como requisito para a obtenção do grau de Mestre

Orientador: Dr. Cláudio Galleano Zettler
Co-orientador: Dr. Ronaldo Webster

Porto Alegre
2016

Agradecimentos

Inicialmente gostaria de agradecer à Maristela Pasin pela constante solicitude em sanar as diversas dúvidas que surgiram ao longo deste trabalho.

Também agradeço a fundamental participação e ajuda de Rosalva Meurer no preparo das lâminas. À professora Marilda da Cruz Fernandes e Professora Adriana Roehe pelo aconselhamento e norteamento na excecução da parte prática deste trabalho.

Da mesma forma agradeço a funcionária do arquivo do Serviço de Patologia Rosane Santos pela ajuda e instrução na coleta do material. Ainda no Serviço de Patologia, agradeço ao funcionário Leandro da informática e a residente Fernanda.

Agradeço a autorização do Dr. Guilherme Portela Coelho e toda a equipe do Laboratório de Patologia Diagnose em Caxias do Sul por me abrir as portas e esclarecer algumas dúvidas relacionadas a leitura das lâminas.

Também agradeço ao Dr. Petrônio Oliveira pela análise estatística e orientações fornecidas e ao colega Angelo Pretto Neto pelas dicas na elaboração desta dissertação.

Por fim agradeço ao meu companheiro Gustavo Lunardi Moreira pela paciência, palavras de encorajamento, e pelos repetidos “te cuida na estrada” dispendidos ao longo deste período.

Catalogação na Publicação

Rosa Milani, Adriana
Expressividade do Ki-67 em lesões cutâneas previamente diagnosticadas como nevo displásico / Adriana Rosa Milani. -- 2016.
33 p. : graf., tab. ; 30 cm.

Dissertação (mestrado) -- Universidade Federal de Ciências da Saúde de Porto Alegre, Programa de Pós-Graduação em Patologia, 2016.

Orientador(a): Claudio Galleano Zettler ; coorientador(a): Ronaldo Webster.

1. nevo displásico. 2. ki-67. I. Título.

Sistema de Geração de Ficha Catalográfica da UFCSPA com os dados fornecidos pelo(a) autor(a).

Sumário

1. Introdução

1.1. Nevos Displásicos VII
1.1.1. Introdução VII
1.1.2. Nevo displásico e risco para melanoma VIII
1.1.3. Etiologia X
1.1.4. Características epidemiológicas X
1.1.5. Características dermatoscópicas XI
1.1.6. Características clínicas XII
1.1.7. Histopatologia XIV
1.1.8. Correlação clínico-patológica XV
1.1.9. Biologia Molecular XVI
1.1.10 Imunohistoquímica XVII
1.1.11 Conduta XVIII

1.2. Ki-67 XX

1.3. Referências bibliográficas XXII

2. Objetivos XXV

3. Artigo Científico Redijido em Inglês XXVI

4. Considerações Finais XXXIII

5. Anexos XXXIV

Resumo da Dissertação

Introdução:

O nevo displásico tem importância em função de sua presença ser um indicador de risco aumentado de melanoma cutâneo, bem como, embora menos comumente, ser precursor dessa lesão maligna.

Em função disto, faz-se mister diagnosticar estas lesões a fim de sinalizar pacientes que mereçam atenção especial na vigilância e seguimento de seus tumores cutâneos.

O Ki-67 é um marcador biológico que está presente em células em divisão. Ele é pouco mencionado na propedêutica dos nevos displásicos e poderia ter um papel em destaque em lesões melanocíticas para diferenciar nevos melanocíticos comuns e displásicos.

Por tratar-se de um parâmetro objetivo, estaria menos sujeito a variação individual e por ser quantificável poderia fornecer informações estratificadas de magnitude.

Objetivos:

Este trabalho tem por objetivo analisar o percentual de células névicas coradas pelo Ki-67 em nevos melanocíticos comuns e displásicos e observar a ocorrência ou não de diferença com significância estatística

entre estes resultados.

Material e Métodos:

Foram selecionados laudos de anátomo-patológico com diagnóstico de nevos displásicos e nevos melanocíticos, do Laboratório de Patologia da Santa Casa da Misericórdia de Porto Alegre, no período entre 2012 a 2015. A partir de então, foram separados os respectivos blocos de parafina e enviados para coloração com o marcador biológico Ki-67. A contagem celular foi realizada através de microscopia ótica. Cada lâmina foi analisada inicialmente em campo de 10 aumentos e após 40 aumentos para proceder à contagem celular propriamente dita.

Resultados:

O grupo 1 (lesões displásicas) obteve uma mediana percentual de 11,35 (IIQ: 6,73-15,17) de células névicas marcadas pelo Ki-67. Já o grupo 2 (lesões melanocíticas não displásicas) apresentou um percentual de células névicas coradas pelo Ki-67 de 1,5 (IIQ de 0,6-3,4), ($P < 0,001$ e poder amostral= 71%).

Conclusão:

Através dos resultados obtidos é possível inferir que o uso do Ki-67 seja uma ferramenta útil nos casos de diagnóstico duvidoso de lesões melanocíticas displásicas.

Mais estudos seriam necessários para estabelecer um ponto de corte percentual de células marcadas pelo Ki-67 tanto para lesões displásicas quanto não displásicas, bem como estratificação por subtipos juncional, intradérmico e composto dentro das lesões não displásicas.

Para aumento do poder deste estudo também se faz necessário aumentar o N, visando poder amostral de 80%.

1.1 Nevos displásicos

1.1.1 Introdução

Desde que os nevos displásicos foram descritos em 1978 por Clark (1) e colegas e logo na sequência por Lynch (2,3), já receberam denominações diversas. Muito se discute quando a definição, classificação e importância biológica dessas lesões.

O termo “nevo displásico” vem do fato de se tratarem de nevos melanocíticos com desordens arquiteturais e atipia citológica, de forma similar ao que ocorre em outros órgãos como cérvice uterina ou esôfago (4-6).

As principais questões em relação ao nevo displásico, debatidas já há duas décadas, dizem a repeito de suas características macro e microscópicas, prevalência, relação com melanoma, tratamento e sua existência como entidade à parte (7-9,18,19).

Muito se tem debatido sobre critérios clínicos e histológicos usados para definir nevos displásicos (5,6,10,11). Em 1990 a Agência Internacional de Pesquisa em Câncer propôs um protocolo detalhado para identificar e categorizar esses nevos pensando em ulteriores estudos epidemiológicos (9). Este protocolo propôs os seguintes critérios: presença de componente macular na lesão em pelo menos uma área, e mais pelo menos três das seguintes características a seguir: 1. Bordos mal definidos. 2. Tamanho maior ou igual a 5mm. 3. Cores variadas. 4. Contorno assimétrico. 5. Eritema.

Entretanto, mesmo após múltiplas tentativas de consenso, não se chegou a uma alternativa aceita por todos os patologistas, dermatopatologistas, dermatologistas, oncologistas, clínicos, epidemiologistas, geneticistas. (12-15). Para alguns pesquisadores o uso do termo displásico requer avaliação histológica, sendo “nevo atípico” considerado mais adequado para classificação clínica. Entretanto nevo atípico inclui uma gama de aspectos morfológicos

pouco comumente encontrados (16). Quanto a critérios histológicos, os mais comumente considerados são: desordem arquitetural e atipia citológica (17).

1.1.2 Nevo displásico como fator de risco para melanoma

Clark e Elder (1984) sugeriram um modelo de desenvolvimento e progressão dos melanomas (1), baseado em análises clínicas experimentais e avaliação histopatológica, no qual constavam seis passos: nevos adquiridos ou congênitos com melanócitos normais, nevos displásicos com atipia estrutural e arquitetural, melanoma com crescimento radial, melanoma primário sem capacidade de metastatização, melanoma de crescimento vertical, melanomas invasores da derme com potencial de metastatizar, e melanoma metastático.

A partir desse modelo começou a surgir uma série de dúvidas sobre essa questão.

Nevos displásicos são realmente fatores de risco para melanoma; mas são eles precursores? E o que significa ser um precursor de melanoma? De acordo com o dicionário médico online Medline Plus (Merriam Webster) um precursor é definido como: Aquele que precede e indica o início de outro; Uma substância, célula ou componente celular do qual outra substância, célula ou componente celular é formado, especialmente por processos naturais (20).

Usando essas definições, nevos displásicos podem ser classificados como precursores de melanoma, uma vez que alguns melanomas surgem destas lesões. A maioria dos estudos encontrou em torno de 20% melanomas sendo derivados de nevos displásicos (20-23). Entretanto, o papel dos nevos displásicos como fator de risco é ainda mais evidente que o papel de precursor.

O melanoma resulta da interação de fatores genéticos, ambientais e do hospedeiro. O maior fator de risco ambiental é radiação ultravioleta. Número aumentado de nevos é um dos principais fatores de risco do hospedeiro, bem como: sardas, pouca bronzeabilidade, ser ruivo ou de pele e cabelos claros e

história familiar de melanoma. Os fatores genéticos incluem alta suscetibilidade aos genes CDKN2A e CDK4 (24).

A maioria dos estudos epidemiológicos que avaliaram o nevo displásico como fator de risco para melanoma utilizou apenas critérios clínicos para classificar essas lesões melânicas. No entanto, nevos displásicos são bastante comuns, com uma incidência aproximada de 10% na população descendente de Europeus (23-24). Diferente de outras lesões melânicas, nevos displásicos ocorrem em áreas expostas e não expostas ao sol no corpo como escalpo, mama e glúteo (24).

Apesar da divergência de critérios, meta-analises e revisões sistemáticas mostraram nevo displásico como um dos fatores de risco mais consistentes para o melanoma.

A maior dessas meta-análises foi conduzida por Gandini e colegas e examinou 47 bancos de dados, totalizando 10.499 casos e 14.256 controles (25). Destes, 27 bancos de dados estimaram risco para nevo displásico. Nesses 27 bancos de dados, a avaliação dos nevos displásicos foi realizada clinicamente. Em todos esses estudos, os nevos displásicos foram considerados fator de risco para melanoma. Treze estudos apresentaram dados dicotômicos. Entre esses, nevos displásicos conferiram um risco 10 vezes maior de melanoma (RR=10.1, 95% IC 5.0-20.3). Em 15 estudos com dados contínuos, o risco relativo variou de 1.6 (95% IC 1.4-1.8) para indivíduos com um nevo displásico a 10.5 (95% IC 5.1-21.8) para indivíduos com 5 ou mais nevos displásicos. Quando levados em consideração estudos de caso-controle para 5 nevos displásicos , o risco relativo foi de 6.4 (95% IC 3.8-10.3). Apesar de todas as variações de delineamento dos estudos, o nevo displásico mostrou-se um inegável fator de risco para melanoma.

O número de nevos comuns e displásicos é fator de risco independente para o desenvolvimento de melanoma. Se uma pessoa tem 100 a 115 nevus, o risco de desenvolver melanoma é 7 a 12 vezes maior que um indivíduo com no máximo 10 a 15 nevos comuns. O risco de desenvolver melanoma em um

individuo com 5 nevos displásicos é 6 vezes maior que o de um indivíduo sem lesões displásicas (26).

1.1.3 Etiologia do nevo displásico

A etiologia do nevo displásico não é totalmente esclarecida. Aparentemente resulta de uma combinação de fatores genéticos, do hospedeiro e de fatores ambientais.

O componente genético inclui alguns loci como IRF4 IRF4 (cromossomo 6p25-p23), MTAP (9p21), e PLA2G6 (22q13) (28,29-32).

1.1.4 Características epidemiológicas

Nevos displásicos são mais prevalentes entre jovens, de idade menor que 30 anos e em geral tendem a surgir na puberdade. Alguns nevos displásicos podem surgir após os 30 anos, entretanto isto não é o habitual.

Podem estar presentes em pacientes com múltiplos nevos melanocíticos (Síndrome do Nevo Displásico) ou isolados e em poucas quantidades em um contexto não familiar.

Tem predileção por áreas expostas ao sol, especialmente, o tronco. Mas também ocorrem em áreas não expostas ou duplamente cobertas como escalpo e nádegas.

Nevos displásicos são lesões dinâmicas que podem se tornar mais ou menos atípicas, mas a maioria regride ou mantém-se estável.

A predileção de nevos displásicos por áreas fotoexpostas, além de associação com queimaduras solares na infância e/ou adolescência e sua ocorrência em fototipos de peles sensíveis, sugere que esteja associado a exposição solar intensa e aguda.

A incidência de nevos displásicos na população geral, baseado no encontrado na literatura médica, varia de 1,5 a 18%. A frequência de nevos displásicos em pacientes com melanoma varia de 34% a 59% (6,33).

Muitas famílias são afetadas por uma herança autossômica dominante familial que caracteriza a Síndrome do Nevo Displásico/Melanoma Familiar. Essa síndrome é definida por: ocorrência de melanoma em pelo menos um parente de primeiro ou segundo grau; presença de mais de 50 nevos; presença de atipias clínicas e características histológicas específicas. Indivíduos com esta síndrome tem probabilidade 150 vezes maior de desenvolver melanoma comparado à população geral (6,34).

1.1.5 Característica Clínicas

A falta de consenso no diagnóstico clínico de nevos displásicos faz com que existam diferentes definições clínicas. Uma delas é baseada na presença de pelo menos três das cinco características que seguem: 1.diâmetro maior que 5mm; 2.limites mal definidos; 3.margens irregulares; 4.múltiplas cores; 5.presença de componentes macular e papular (36).

A regra ABCD(E) também é útil no diagnóstico de nevos displásicos. A lesão é considerada displásica quando: assimétrica (A), bordos irregulares (B), cores variadas (C), diâmetro maior que 5 mm (D), elevação acima da superfície (E) (36).

Os nevos displásicos podem estar presentes em qualquer região do corpo, incluindo áreas duplamente cobertas como, por exemplo, mamas, glúteos e escalpo. Localizam-se mais comumente no tronco súpero-posterior.

A clássica Síndrome do Nevo Displásico foi descrita por Clark et al. e caracteriza-se pela tríade: presença de 100 ou mais nevos, com pelo menos um nevo com diâmetro maior que 8mm e um nevo com característica clínica de displasia, em pacientes com história familiar de melanoma cutâneo (10).

De acordo com Kopf et al., a Síndrome do Nevo Displásico pode ser classificada em 5 tipos, especificados a seguir. Tipo A: Nevo displásico esporádico sem melanoma; Tipo B: Nevo familiar displásico sem melanoma; Tipo C: Nevo displásico esporádico com melanoma; Tipo D1: Nevo displásico familiar com uma pessoa na família com melanoma; Tipo D2: nevo displásico familial com dois ou mais membros da família com melanoma. Como se pode ver, a definição dessa Síndrome também é controversa (36, 38).

Uma das definições mais utilizadas atualmente foi a sugerida pelo NIH em 1992, que é incidência de melanoma em pelo menos um parente de primeiro ou segundo grau, mais de 50 nevos, sendo algum destes displásico com caracterização histológica (35,37).

1.1.6 Critérios Dermatoscópicos

A definição de critérios dermatoscópicos para estabelecer o diagnóstico de nevo displásico com acurácia razoável é também um desafio.

Em 1993, Pehamberger *et al.* propôs um modelo de diagnóstico para lesões melanocíticas denominado Padrão de Análise. Tal modelo apresentou acurácia diagnóstica de 76% comparado aos 59% no exame a olho nu.

Esse modelo utiliza as características dermatoscópicas mais comumente encontradas em nevos displásicos em comparação com aquelas encontradas no melanoma.

Nevos displásicos são caracterizados por: Presença de rede irregular de pigmentação, discretamente ou focalmente mais pronunciada, terminando abrupta ou gradualmente; Pigmentação irregular e difusa, podendo ser bastante heterogênea no centro; Áreas de despigmentação normalmente irregulares e periféricas; Glóbulos marrons de tamanho, formato e distribuição variada; Pontos pretos que costumam ser raros e regularmente distribuídos; estrias radiadas (40, 41, 42).

Os critérios maiores para diferenciar nevo displásico do comum são a pigmentação e os glóbulos marrons.

Em nevos displásicos a pigmentação é habitualmente irregular, focalmente proeminente e termina abruptamente na periferia em algumas áreas.

Já nos nevos comuns, a rede pigmentar é regular e vai atenuando até a periferia da lesão. Em relação aos glóbulos marrons, nos nevos displásicos eles têm tamanho, forma e distribuição variados; nos nevos comuns eles são regulares em tamanho e forma, com distribuição central (40, 41).

Anessi *et. al.* montou um modelo de dermatoscopia com cinco variáveis: áreas de hipopigmentação periférica marrom clara; padrão de regressão com pigmentação distribuída irregularmente; glóbulos marrons de forma e distribuição irregular; e pigmentação terminando abruptamente na periferia. A presença dessas características sugere o diagnóstico de melanoma. Lesões com áreas de hipopigmentação marrom claro têm 30 vezes maior probabilidade de serem melanomas que lesões sem essas características (43).

Em 2001, Hofmann-Wellenhof *et al.* conduziram um estudo para determinar critérios dermatoscópicos que pudessem facilitar o diagnóstico de melanomas e nevos displásicos. Foram selecionadas 800 lesões com diagnóstico clínico de nevo displásico e divididas em 4 grupos: Nevo displásico com hipopigmentação central; nevo displásico com hiperpigmentação central; nevo displásico com hipo e hiperpigmentação multifocais; nevo displásico com pigmentação excêntrica (38-39).

Fikrle e Pzinger conduziram um estudo no qual a classificação de Hofmann-Wellenhof classification foi ampliada para 180 lesões melanocíticas entre elas nevos comuns, nevos atípicos, melanomas in situ, e melanomas invasivos de pouca espessura, todos com confirmação histológica. Entretanto, distinção significativa entre nevos displásicos e melanoma precoce não foi possível com esse método (43).

Os autores concluíram que o exame clínico e dermatoscopia levaram a um aumento no grau de confiabilidade diagnóstica além de acrescentar na tomada de decisões para casos difíceis.

1.1.7 Histopatologia

O diagnóstico histopatológico de nevos displásico é baseado na identificação de anormalidades arquiteturais e citológicas específicas, não havendo critério universalmente aceito.

De acordo com Clark e Elder displasia na histologia consiste nas características a seguir: 1. Hiperplasia lentiginosa dos melanócitos: caracterizada pela confluência de melanócitos na membrana basal, células melanocíticas se estendendo além das papilas dérmicas e extensão periférica do componente juncional além do componente dérmico. 2. Displasia epitelióide melanocítica: células melanocíticas grandes com grande quantidade de citoplasma e distribuição da pigmentação dando aspecto leitoso. 3. Fibrose lamelar: fibroblastos alongados e separados por matriz extracelular densa ou fibrose eosinófila densa. 4. Infiltrado linfocítico perivascular na derme papilar (7,10).

A degeneração de nevos melanocíticos contribui para o aspecto citológico de displasia e confunde o diagnóstico. Entretanto a presença de displasia severa pode levar ao diagnóstico de melanoma in situ.

Mih e Barnhill desenvolveram uma gradação em seis diagnósticos diversos com base na histologia: 1. Nevo melanocítico comum. 2. Nevo melanocítico com características de nevo displásico. 3. Nevo displásico com atipia celular mínima. 4. Nevo displásico com atipia celular moderada. 5. Nevo displásico com atipia celular severa. 6. Melanoma primário.

Neste estudo, os diagnósticos foram concordantes em patologistas experientes em 35 a 58%, enquanto que nos patologistas menos treinados variou de 16% a 65% (17).

No estudo de Brochez *et al*. melanomas in situ ou inicial foram diagnosticados como nevos displásicos em 12% dos casos. Esse estudo reforça o fato que a distinção histológica entre nevo displásico e melanoma é desafiadora e que diagnóstico histológico está longe de ser considerado o padrão ouro. (45)

A criação de um modelo diagnóstico baseado nos critérios diagnósticos maiores e menores facilitou o diagnóstico histológico de nevos displásicos; Os critérios maiores são: 1. Proliferação melanocítica atípica na membrana basal com extensão para algumas camadas celulares de epiderme. 2. Proliferação melanocítica intraepidérmica. Os critérios menores são: 1. Fibrose eosinofílica concêntrica envolvendo cumes epidérmicos e fibroplasia lamelar 2. Neovascularização. 3. Resposta inflamatória dérmica. 4. Fusão de cristas.

O diagnóstico se estabelece com dois critérios maiores e pelo menos um critério menor (6).

1.1.8 Correlação clinico-patológica

Em relação aos nevos displásicos a presença de características clínicas de atipia não necessariamente está relacionada à presença de displasia histológica. Em um estudo de 101 pacientes com melanoma esporádico, a lesão mais clinicamente atípica foi removida. Displasia foi histologicamente detectada em 7% dos casos em que a lesão mostrou apenas uma característica clínica de displasia, 23% dos casos com duas características clínicas de displasia e 62% nos casos com três características (6,29).

O risco associado com múltiplos nevos displásicos varia de 4.9 (95% IC 2.5-9.8) a 12 (95% IC 4.4-31), ajustado para os demais fatores de risco. 50% dos pacientes com mais de 50 nevos pequenos apresentam nevos displásicos, enquanto menos de 25% dos pacientes com menos de 25 lesões também apresentam nevos displásicos. Portanto, assim como número aumentado de

nevos melanocíticos seja fator de risco, a presença de nevos displásicos acrescenta informação adicional quando ao grau desse risco.

Em um estudo populacional de caucasianos em Utah, Piepkorn *et al.* removeu um ou dois nevos displásicos de cada paciente encontrando uma prevalência de 53% de displasia histológica. Eles encontraram uma relação estatisticamente significativa entre o número total de lesões melanocíticas e displasia histológica. Isso sugere que displasia melanocítica não é randomicamente distribuída, mas sim que algumas pessoas estão predispostas ao aparecimento dessas lesões. (17)

Em uma série de 940 nevos melanocíticos benignos, Anessi *et. al* classificou 53% como clinicamente benigno e encontrou 78% de displasia histológica, mostrando discrepância entre diagnóstico clínico e histopatológico. No mesmo estudo, dividiram nevos em dois grupos: Grupo A com nevos com diâmetro entre 3 e 5 mm; e Grupo B com nevos maiores que 5mm. Comparando os dois grupos, a maior discrepância clínico-patológica foi observada no grupo das lesões de menor diâmetro: Grupo A: 21% de displasia clínica e 68.3% de displasia histológica; Grupo B: 67.4% de displasia clínica e 83.2% de displasia histológica. Este estudo estabeleceu a sensibilidade e especificidade do diagnóstico clínico para nevo displásico em 58.4% e 66.6% respectivamente. (43)

1.1.9 Biologia Molecular

A ocorrência de nevos displásicos em pessoas com história familiar ou pessoal de melanoma é frequente na Síndrome do Melanoma Familial. Devido a essa correlação forte, admite-se que CDKN2A é um gene nevogênico. As características fenotípicas descritas nessa síndrome estão relacionadas a uma alta contagem de nevos melanocíticos comuns e nevos displásicos. Nessa síndrome, o CDKN2A é o gene mais envolvido. É possível detectar mutações germinativas nos pacientes afetados em uma frequência de 20 a 40%, dependendo do número de pacientes afetados na família, a média de idade ao diagnóstico, a ocorrência de carcinoma pancreático, tumores do sistema

nervoso central e melanoma primário múltiplo. O gene CDKN2A é considerado um gene supressor tumoral, agindo em dois pontos do ciclo celular (46-48).

Em um estudo por Leon *et al.* conduzido no Hospital AC Camargo em São Paulo, com 40 famílias uma taxa de mutação de 25% foi observada e essas mutações foram observadas em frequências similares em diferentes regiões do gene. Outro gene de menor importância envolvendo menos que 1% das famílias afetadas, CDK4, também se associou com a Síndrome de Melanoma Familial e consequentemente, com a ocorrência de nevo displásico (48).

1.1.10 Imunohistoquímica

Para algumas lesões melanocíticas há limitações no diagnóstico histológico. Nos últimos anos, a pesquisa clínica apontou novas moléculas envolvidas na patogênese do melanoma, com utilidade no diagnóstico diferencial de outras lesões melanocíticas. Por exemplo, a galactina-3 foi localizada em várias lesões melanocíticas, em percentual mais expressivo em lesões malignas em comparação com benignas. Já a ciclina D1 e p21 foram encontrados com maior expressividade no nevus de Spitz em comparação com lesões não Spitzóides. O Ki-67 tem expressividade aumentada em melanomas não Spitzóides.

Acredita-se que os marcadores biológicos podem não somente ser úteis no diagnóstico diferencial das lesões melanocíticas como ter importância como preditores da evolução da doença.

A maioria dos melanomas pode ser facilmente diagnosticada clínica e histologicamente pela assimetria, bordas mal definidas, má diferenciação, hipercelularidade, atipia citológica. Também para fins diagnósticos utiliza-se um pequeno painel de marcadores como S100, gp100/HMB45 e MART-1. Este painel costuma ser suficiente para diferenciar cânceres de pele melanocíticos de não-melanocíticos.

Entretanto para lesões melanocíticas limítrofes há dificuldade morfológica e histológica para estabelecer diagnóstico (55).

Expressão de genes e perfil protéico das lesões estão recebendo mais atenção como ferramentas no diagnóstico dessas lesões melanocíticas duvidosas.

O advento da imunohistoquímica revolucionou o diagnóstico histomorfológico. Em lesões melanocíticas muito semelhantes morfologicamente, painéis de marcadores que poderiam diferenciá-las ainda não foram estabelecidos. Estudos têm focado nessas moléculas para diagnóstico diferencial.

De acordo com Kaleem *et al.*, os índices proliferativos de Ki-67 para distinguir lesões melanocíticas têm utilidade uma vez que, assim como o p53, estão praticamente ausentes em em nevos comuns e nevos de Spitz; elevados nos melanomas de tipo nodular e espalhamento superficial , quase ausentes em melanomas originários de nevos compostos (54). Nast *et. al*. demonstraram uma expressão nuclear de Ki-67 menor que 5% para lesões melanocíticas benignas e com maior concentração próximo a junção dermoepidérmica.

1.1.11 Conduta

Uma vez que o diagnóstico precoce de melanoma é essencial para aumento da sobrevida, é apropriado rastrear e manejar indivíduos com risco aumentado pra melanoma. A presença de nevos displásicos pode ser usada para identificar clinicamente indivíduos com risco aumentado para desenvolver melanoma.

De acordo com as evidências disponíveis, o diagnóstico clínico de nevo displásico não requer confirmação histológica. Apesar de associação reconhecida entre nevo displásico e risco de melanoma, a maioria dos nevos displásicos não evoluem para melanoma. Excisão profilática desses nevos não

parece conter adequada relação de custo-efetividade e pode gerar uma falsa sensação de segurança ao paciente, uma vez que o risco continua.

Alguns médicos indicam excisar nevos displásicos pela dificuldade de monitorização, mas não há dados publicados justificando essa conduta.

Recomendações sobre como proceder com o paciente com nevo displásico foram publicadas pelo Grupo de Trabalho em Melanoma da Holanda e são bastante utilizadas: 1. História pessoal detalhada (informações sobre lesões cutâneas e/ou melanomas prévios) 2. História familiar de melanoma ou nevo displásico. 3. Exame clínico completo da pele incluindo áreas duplamente cobertas e escalpo. 4. Dermatoscopia de todas as lesões melanocíticas. 5. Recomendações para os pacientes sobre a exposição solar (26).

Pacientes com múltiplos nevos displásicos estão sob risco aumentado de melanoma ocular, portanto pacientes com Síndrome do Nevo Displásico devem ser submetidos anualmente a um exame ocular (6,48).

Dada a dificuldade de diagnosticar clinicamente nevos displásicos, não é simples determinar quando a contagem de nevos displásicos poderá ser útil como marcador de risco. Poucos estudos realizaram a contagem total de nevos displásicos e não displásicos. Tucker *et al.* demonstrou um risco de 4.6 (IC 95% 2.2-9.6) para melanoma com número de nevos pequenos >ou= a 50 ou grandes >ou= a 5, sem a presença de nevos displásicos, com ajuste para a idade (40).

Pacientes com nevos displásicos devem ser orientados a realizar revisões rotineiras com dermatologista, autoexame periódico da pele e medidas de fotoproteção (7, 43). Caso as lesões se mantenham estáveis o exame clínico pode ser espaçado. Qualquer lesão que se modifique e levante suspeita para malignidade deverá ser removida por biópsia excisional (49, 53).

Uma vez identificado um nevo displásico deve ser realizada fotografia de toda a superfície corporal. A maioria deles involui ao longo do tempo (51). A dermatoscopia realizada por profissional experiente com a técnica é uma

ferramenta auxiliar importante para reduzir o número de lesões benignas removidas desnecessariamente (51-53).

Remoção profilática de nevos sem mudança de aspecto não está aconselhada uma vez que a maioria dos melanomas origina-se de nevos recentes ou de novo (50).

Nevos displásicos são descritos como sendo intermediários histologicamente e biologicamente entre nevos melanocíticos comuns e melanoma. Por mais que os nevos displásicos possam ser precursores do melanoma, sua relação principal com o melanoma reside no fato de sinalizarem risco aumentado no surgimento de melanoma (7).

Na avaliação de pacientes com nevos displásicos também se recomenda prestar especial atenção à história familiar de melanoma. Quando há evidência de dois ou mais casos da doença em parentes de primeiro ou segundo grau, a realização do teste genético do CDKN2K está indicada (6).

Embora se tenha inicialmente pensado que melanoma familial e nevos displásicos fossem originados de alterações de um mesmo gene, estudos subsequentes mostraram que a genética é mais complexa e as causas não são as mesmas. De qualquer forma os fatores de risco, independente das causas genéticas, para ambas as entidades, são semelhantes.

1.2 Ki-67

O Ki-67 é um anticorpo que se liga a um antígeno do núcleo celular, sendo expresso em todas as fases do ciclo celular, exceto em G0 (56). O Ki-67 é uma imunoglobulina de camundongo produzida em uma reação contra uma fração nuclear da linhagem celular L428 da doença de Hodgkin (57). Sasaki *et al.* (1987) relataram que a expressão aumenta com a progressão do ciclo

celular, alcançando um pico nas fases G2 e tanto em linhagem de células normais como neoplásicas (9).

O Ki-67 apresenta uma vida média menor que uma hora e sua natureza e peso molecular são ainda controversos (58).

Alguns fatores podem prejudicar a efetividade do Ki-67 como indicador prognóstico, como por exemplo: a) a expressão do Ki-67 parece ser influenciada pelo suprimento nutricional, portanto uma amostra retirada próxima à área central da neoplasia poderia fornecer um valor inferior ao real, para o fator de crescimento b) a maior parte das neoplasias apresenta linhagens de células heterogêneas e com diferentes taxas de proliferação.

Nestas circunstâncias, o índice do Ki-67 não refletiria a taxa predominante de proliferação da neoplasia. A taxa de proliferação compreende a fração de crescimento e o tempo necessário para que a célula complete seu ciclo. Se considerarmos uma neoplasia com a maioria das células em ciclo, e na qual o tempo gasto para completá-lo seja muito longo, esta teria grande positividade para o Ki-67 mesmo com a taxa proliferativa não muito alta. Portanto, a expressão do Ki-67 fornece a informação de a célula estar ou não em ciclo, mas não a duração deste. É possível que um grande número de células positivas em uma dada neoplasia não indique uma alta atividade proliferativa, e sim um maior tempo de permanência no ciclo (54).

Também é possível que determinada lesão apresente uma alta taxa de proliferação e um baixo percentual de células positivas. Não conhecendo o exato momento do ciclo celular não é possível determinar se o elevado número de células Ki 67 positivas em uma neoplasia é fruto do alto turnover ou se indica uma grande proporção de células dividindo-se em prolongado ciclo celular (57).

O uso do Ki-67 possuía a limitação de poder ser usado apenas em tecidos frescos, mas, atualmente novos anticorpos que reconhecem esse antígeno em espécimes fixados em formol e processados. Portanto o marcador vem sendo empregado em grande número de estudos (56). O Ki-67 é bastante

utilizado como marcador de proliferação celular, também por não ser tão alterado devido a influências de fatores internos e externos.

1.3 Bibliografia

1. Clark Jr WH, Elder DE, Guerry Dt, Epstein MN, Greene MH, Van Horn M. A study of tumor progression: the precursor lesions of the superficila spreading and nodular melanoma. Hum Pathol. 1984; 15:1147-65.
2. Greene MH, Clark WH Jr, Tucker MA, Elder DE,Kraemer KH, Fraser MC, et al. Precursor naevi in cutaneous malignant melanoma: a proposed nomenclature.Lancet. 1980; 2:1024.
3. Elder DE, Goldman LI, Goldman SC, Greene MH, Clark WH Jr. Dysplastic nevus syndrome: a phenotypic association of sporadic cutaneous melanoma. Cancer.1980; 46:1787-94.
4. Ackerman AB, Magana-Garcia M. Naming acquired melanocytic nevi. Unna's, Miescher's, Spitz's Clark's.AmJ Dermatopathol. 1990; 12:193-209.
5. Fung MA. Terminology and management of dysplasticnevi: responses from 145 dermatologists. Arch Dermatol.2003; 139:1374-5.
6. Naeyaert JM, Brochez L. Clinical practice. Dysplastic nevi. N Engl J Med. 2003; 349:2233-40.
7. Clark WH Jr, Reimer RR, Greene M, Ainsworth AM, Mastrangelo MJ. Origin of familial malignant melanomas from heritable melanocytic lesions. 'The B-K mole syndrome'. Archives of dermatology. 1978; 114:732–8.
8. Frichot BC 3rd, Lynch HT, Guirgis HA, Harris RE, Lynch JF. New cutaneous phenotype in familial malignant melanoma. Lancet. 1977; 1:864–5.
9. Lynch HT, Frichot BC 3rd, Lynch JF. Familial atypical multiple mole-melanoma syndrome. Journal of medical genetics. 1978; 15:352–6.
10. Elder DE. Dysplastic naevi: an update. Histopathology. 2010; 56:112–20.
11. Duffy K, Grossman D. The dysplastic nevus: from historical perspective to management in the modern era: part I. Historical, histologic, and clinical aspects. Journal of the American Academy of Dermatology. 2012; 67:1–e-16. quiz 7-8.
12. de Wit PE, van't Hof-Grootenboer B, Ruiter DJ, Bondi R, Brocker EB, Cesarini JP, et al. Validity of the histopathological criteria used for diagnosing dysplastic naevi. An interobserver study by the pathology subgroup of the EORTC Malignant Melanoma Cooperative Group. Eur J Cancer.1993; 29A:831–9
13. Rhodes AR, Mihm MC Jr, Weinstock MA. Dysplastic melanocytic nevi: a reproducible histologic definition emphasizing cellular morphology. Modern pathology : an official journal of the United States and Canadian Academy of Pathology, Inc. 1989; 2:306–19.
14. Shapiro M, Chren MM, Levy RM, Elder DE, LeBoit PE, Mihm MC Jr, et al. Variability in nomenclature used for nevi with architectural disorder and cytologic atypia microscopically dysplastic nevi) by dermatologists and dermatopathologists. Journal of cutaneous pathology. 2004;31:523–30.
15. Steijlen PM, Bergman W, Hermans J, Scheffer E, Van Vloten WA, Ruiter DJ. The efficacy of histopathological criteria required for diagnosing dysplastic naevi. Histopathology. 1988; 12:289–300.
16. Hartge P, Holly EA, Halpern A, Sagebiel R, Guerry D, Elder D, et al. Recognition and classification of clinically dysplastic nevi from photographs: a study of interobserver variation.Cancer Epidemiol Biomarkers Prev. 1995; 4:37–40.
17. Piepkorn MW, Barnhill RL, Cannon-Albright LA, Elder DE, Goldgar DE, Lewis CM, et al. A multiobserver, population-based analysis of histologic dysplasia in melanocytic nevi. Journal of the American Academy of Dermatology. 1994; 30:707–14.
18. Tucker, MA. Atypical melanocytic nevi. Vol. Chapter 123. New York, NY: McGraw-Hill Companies; 2007.
19. Weinstock MA, Barnhill RL, Rhodes AR, Brodsky GL. Reliability of the histopathologic diagnosis of melanocytic dysplasia. The Dysplastic Nevus Panel. Archives of dermatology. 1997; 133:953–8.

20. Carey WP Jr, Thompson CJ, Synnestvedt M, et al. Dysplastic nevi as a melanoma risk factor in patients with familial melanoma. Cancer 1994; 74:3118–25.
21. Bataille V, Bishop JA, Sasieni P, et al. Risk of cutaneous melanoma in relation to the numbers, types and sites of naevi: a case–control study. Br J Cancer 1996; 73:1605–11.
22. Rhodes AR, Harrist TJ, Day CL, et al. Dysplastic melanocytic nevi in histologic association with 234 primary cutaneous melanomas. J Am Acad Dermatol 1983; 9:563–74.
23. Tucker MA, Halpern A, Holly EA, et al. Clinically recognized dysplastic nevi.A central risk factor for cutaneous melanoma [see comments]. JAMA 1997; 277:1439–44.
24. Bataille V, Grulich A, Sasieni P, et al. The association between naevi and melanoma in populations with different levels of sun exposure: a joint case–control study of melanoma in the UK and Australia. Br J Cancer1998;77:505–10.
25. Gandini S, Sera F, Cattaruzza MS, Pasquini P, Abeni D, Boyle P, et al. Meta-analysis of risk factors for cutaneous melanoma: I. Common and atypical naevi. Eur J Cancer. 2005; 41:28–44.
26. Naeyaert JM, Brochez L. Clinical practice. Dysplastic nevi. N Engl J Med. 2003;349:2233-40
27. Duffy DL, Zhao ZZ, Sturm RA, Hayward NK, Martin NG, Montgomery GW. Multiple pigmentation gene polymorphisms account for a substantial proportion of risk of cutaneous malignant melanoma. The Journal of investigative dermatology. 2010; 130:520–8.
28. Falchi M, Bataille V, Hayward NK, Duffy DL, Bishop JA, Pastinen T, et al. Genome-wide association study identifies variants at 9p21 and 22q13 associated with development of cutaneou nevi. Nature genetics. 2009; 41:915–9.
29. Bishop JA, Wachsmuth RC, Harland M, Bataille V, Pinney E, Mac KP, et al. Genotype/phenotype and penetrance studies in melanoma families with germline CDKN2A mutations. The Journal of investigative dermatology. 2000; 114:28–33.
30. Nielsen K, Harbst K, Masback A, Jonsson G, Borg A, Olsson H, et al. Swedish CDKN2A mutation carriers do not present the atypical mole syndrome phenotype. Melanoma research. 2010; 20:266–72.
31. Puig S, Ruiz A, Castel T, Volpini V, Malvehy J, Cardellach F, et al. Inherited susceptibility to several cancers but absence of linkage between dysplastic nevus syndrome and CDKN2A in a melanoma family with a mutation in the CDKN2A (P16INK4A) gene. Human genetics. 1997; 32. 32.
32. de Snoo FA, Hottenga JJ, Gillanders EM, Sandkuijl LA, Jones MP, Bergman W, et al. Genomewide linkage scan for atypical nevi in p16-Leiden melanoma families. European journal of human genetics : EJHG. 2008; 16:1135–41.
33. Grulich AE, Bataille V, Swerdlow AJ, Newton-Bishop JA, Cuzick J, Hersey P, McCarthy WH. Naevi and pigmentary characteristics as risk factors for melanoma in a high-risk population: a case-control study in New South Wales, Australia. Int J Cancer. 1996;67:485-91.
34. Thomas NE, Edmiston SN, Alexander A, Millikan RC, Groben PA, Hao H, et al. Number of nevi and early-life ambient UV exposure are associated with BRAF-mutant melanoma. Cancer Epidemiol Biomarkers Prev.2007; 16:991-7.
35. Roesch A, Burgdorf W, Stolz W, Landthaler M, Vogt T.Dermatoscopy of "dysplastic nevi": a beacon in diagnostic darkness. Eur J Dermatol. 2006; 16:479-93.
36. Hofmann-Wellenhof R, Blum A, Wolf IH, Piccolo D, Kerl H, Garbe C, Soyer HP. Dermoscopic classification of atypical melanocytic nevi (Clark nevi). Arch Dermatol.2001; 137:1575-80.
37. Garbe C, Buttner P, Weiss J, Soyer HP, Stocker U, Kruger S, et al. Associated factors in the prevalence of more than 50 common melanocytic nevi, atypical melanocytic nevi, and actinic lentigines: multicenter case-control study of the Central Malignant Melanoma Registry of the German Dermatological Society. J Invest Dermatol. 1994; 102:700-5.
38. Hofmann-Wellenhof R, Blum A, Wolf IH, Piccolo D, Kerl H, Garbe C, Soyer HP. Dermoscopic classification of atypical melanocytic nevi (Clark nevi). Arch Dermatol.2001; 137:1575-80.

39. Hofmann-Wellenhof R, Soyer PH. Atypical (Dysplastic) Nevus. In: Soyer HP, Argenziano G, Hofmann-Wellenhof R, Johr RH, ed. Color Atlas of Melanocytic Lesions of the Skin. v.1. Berlin: Springer-Verlag Berling Heidelberg; 2007. p87-96.
40. Pehamberger H, Steiner A, Wolff K. In vivo epiluminescence microscopy of pigmented skin lesions. I. Pattern analysis of pigmented skin lesions. J Am Acad Dermatol. 1987; 17:571-83.
41. Soares de Sa BC, Rezze GG. Dermatoscopia dos nevos atipicos. In: Rezze GG, Soares de Sa BC, Neves RI, eds. Atlas de dermatoscopia Aplicada ("Atlas on Dermoscopy"). Sao Paulo: Lemar; 2004. v. 1. p. 103-7.
42. Rezze GG, Sa BCS, Neves RI. Dermatoscopia: o método de analise de padroes. An Bras Dermatol. 2006;81:261-8
43. Annessi G, Bono R, Sampogna F, Faraggiana T, Abeni D.Sesitivity, specificity and diagnostic accuracy of three dermoscopic algorithmic methods in the diagnosis of doubtful melanocytic lesions. J Am Acad Dermatol.2007; 56:759-67.
44. Fikrle T, Pizinger K. Dermatoscopic differences between atypical melanocytic naevi and thin melanomas. Melanoma Res. 2006; 16:45-50.
45. Brochez L, Verhaeghe E, Grosshans E, Haneke E, Pierard G, Ruiter D, Naeyaert JM. Inter-observer variation in the histopathological diagnosis of clinically suspicious pigmented skin lesions. J Pathol.2002; 196:459-66.
46. Hilliard NJ, Krahl D, Sellheyer K. P16 expression differentiates between desmoplastic Spitz nevus and desmoplastic melanoma. J Cutan Pathol 2009; 36: 753-9.
47. George E, Polissar NL, Wick M. Immunohisto-chemical evaluation of p16INK4A, E-cadherin, IHC diagnostic markers in melanocytic lesions 9750 Int J Clin Exp Pathol 2015;8(9):9742-9751 and cyclin D1 expression in melanoma and Spitz tumors. Am J Clin Pathol 2010; 133: 370-9.
48. Mason A, Wititsuwannakul J, Klump VR, Lott J, Lazova R. Expression of p16 alone does not differentiate between Spitz nevi and Spitzoid melanoma. J Cutan Pathol 2012; 39: 1062-74.
49. Rezze GG, Leon A. Nevo Displasico. In: Belfort FA, Wainstain AJA, eds. Melanoma diagnostico e tratamento.Sao Paulo: Lemar; 2009. v. 1. p. 99-110.
50. Tucker MA, Fraser MC, Goldstein AM, Elder DE, Guerry Dt, Organic SM. Risk of melanoma and other cancers in melanoma-prone families. The Journal of investigative dermatology. 1993; 100:350S–5S.
51. Vestergaard ME, Macaskill P, Holt PE, Menzies SW. Dermoscopy compared with naked eye examination for the diagnosis of primary melanoma: a meta-analysis of studies performed in a clinical setting. The British journal of dermatology. 2008; 159:669–76.
52. Kovalyshyn I, Dusza SW, Siamas K, Halpern AC, Argenziano G, Marghoob AA. The impact of physician screening on melanoma detection. Archives of dermatology. 2011; 147:1269–75.
53. Risser J, Pressley Z, Veledar E, Washington C, Chen SC. The impact of total body photography on biopsy rate in patients from a pigmented lesion clinic. Journal of the American Academy of Dermatology. 2007; 57:428–34.
54. Salerni G, Carrera C, Lovatto L, Puig-Butille JA, Badenas C, Plana E, et al. Benefits of total body photography and digital dermatoscopy (“two-step method of digital follow-up”) in the early diagnosis of melanoma in patients at high risk for melanoma. Journal of the American Academy of Dermatology. 2012; 67:e17–27.
55. Arisawa EA, Moraes E, Rocha RF, Almeida JD. Marcadores Biológicos: PCNA e Ki-67 Breve Revisão Fac. Odontol. São José dos Campos, v.2, n.1, jan./jun., 1999
Haqq C, Nosrati M, Sudilovsky D, Crothers J, Khodabakhsh D, Pulliam BL, Federman S, Miller JR 3rd, Allen RE, Singer MI, Leong SP, Ljung BM, Sagebiel RW, Kashani-Sabet M. The gene expression signatures of melanoma progression. Proc Natl Acad Sci U S A 2005; 102: 6092-7.
56. Gerdes J, Becker M. H. G.,Key G. Immunohistological detection of tumor growth fraction (Ki-67 antigen) in formalin fixed and routinely tissues. J Pathol., v. 168, n. 1, p.85-7, 1992.
57. Brown D. C, Gatter K. C. Monoclonal antibody Ki- 67:its use in histopathology. Histopathology, v. 17, p. 489-03,l990
58. Bruno S,Darzynkiewicz Z. Cell cycle dependent expression and stability of the nuclear protein detected by Ki-67antibody in HL-60 cell. Cell Prolif, v. 25, n. 1, p. 31-40, 1992

2. Objetivo

Devido à importância do reconhecimento da lesão displásica como fator de risco para desenvolvimento de melanoma cutâneo e pela necessidade de minimizar falsos negativos no diagnóstico de nevos displásicos, esse estudo tem por objetivo estudar o papel da contagem de células névicas coradas pelo marcador biológico Ki-67 como uma ferramenta útil e menos sujeita a subjetividade diagnóstica.

3. Artigo científico redijido em inglês

Ki-67 Expression in Skin Lesions Previously Diagnosed as Dysplastic Nevus

Ki-67 Expression in Skin lesions Previously Diagnosed as Dysplastic Nevus

A. Milani[1 2], T. Araújo[2], R. Meurer[3], P.B. Ely [2], R. Webster[2], C. G. Zettler [4]

1 Graduate Program in Pathology, Universidade Federal de Ciências da Saúde de Porto Alegre (UFCSPA)
2 Service of Plastic Surgery, Irmandade Santa Casa de Misericórdia de Porto Alegre (ISCMPA)
3 Pathology Laboratory, Irmandade Santa Casa de Misericórdia de Porto Alegre (ISCMPA)
4 Service of Pathology, Universidade Federal de Ciências da Saúde de Porto Alegre (UFCSPA)

*Corresponding author: Adriana Rosa Milani. adriana_milani@yahoo.com.br

ABSTRACT

The importance of dysplastic nevus lies in the fact that it can indicate an increased risk of melanoma and, although less frequently, it can also be a precursor of this malignancy. Ki-67 is a biomarker present in cell division. This study aims to analyze the percentage of Ki-67 stained nevus cells in common and dysplastic melanocytic nevi and observe the occurrence of statistically significant difference between these results. 50 slides of dysplastic nevi and 52 slides of common melanocytic nevi stained by Ki-67 were analyzed in the present study. A median percent value of 11.35 (IIQ: 6.73-15.17) and 1.5 (IIQ: 0.6-3.4) of Ki-67 marked nevus cells was found in both dysplastic and common nevus groups respectively ($p<0,05$). It can be inferred from the results that Ki-67 is a useful tool when the diagnosis of dysplastic melanocytic lesions is doubtful. Studies with larger sample size may help to confirm with more ceirtainty the findings of this study.

Introduction:

The importance of dysplastic nevus lies in the fact that it can indicate an increased risk of melanoma and, although less frequently, it can also be a precursor of this malignancy.

There are different definitions regarding dysplastic nevus due to the lack of consensus. One is based on the presence of at least three of the five following features: size greater than 5 mm diameter; ill-defined borders; irregular margin; varying shades of color; papular and macular components. (36).

In a series of 940 benign melanocytic nevi, Annessi et al. classified 53% of them as clinically benign and found 78% histological atypicality, showing discrepancy between clinical and histopathological diagnosis. (43)

Ki-67 is a biomarker which is present in cell division. It is not often mentioned in dysplastic nevus propaedeutics and could have a more important role in melanocytic lesions to differentiate between common and atypical melanocytic nevi.

Since it is an objective parameter, it would be less liable to individual variation and, as it is quantifiable, it could provide stratified information of magnitude.

The present study aims to analyze the percentage of Ki-67 marked nevus cells in common and dysplastic melanocytic nevi and observe the occurrence of statistically significant difference between these results.

If the difference is significant, this count as an additional diagnostic tool in the investigation of adjacent melanocytic lesions may be used.

Materials and Methods:

Anatomopathological reports were randomic selected containing diagnosis of dysplastic nevi and melanocytic nevi at the Pathology Laboratory of Santa Casa da Misericordia in the city of Porto Alegre, Brazil, from 2012 to 2015, without any distinction for gender, age or personal/familial history of cutaneous melanoma. The study received the Ethics Committee approval.

Afterwards, paraffin blocks were separated and sent to make stained slides with Ki-67 biomarker.

Cell count was performed by optical microscopy. Each slide was analyzed first at 10x and after at 40x magnification.

Initially the distribution pattern of results was analyzed. As abnormal distribution occurred, median and interquartile ranges were used. Data analysis was performed using Mann-Whitney test.

Results:

Group 1 (dysplastic lesions) found a median percent value of 11.35 (IIQ: 6.73-15.17) of Ki-67 marked nevus cells. While group 2 (common melanocytic lesions) presented a percentage of 1.5 (IIQ 0.6-3.4 in) of Ki-67 stained nevus cells (Table 1 and Histogram 1).

The null hypothesis was rejected at a level of significance less than 5% ($P < 0.001$). Statistical power analysis of 71% was calculated using GPower 2012 software.

Discussion:

Some possible confounding factors should be taken into account in this study. Ki-67 is present throughout the cell division cycle, so if the division occurs slowly and not necessarily in large proportions, it will be increased. Such differentiation may not be performed.

Another important issue is the fact that the basal cells are also dividing and are marked by Ki-67. It is important that the optical microscopy is carried out carefully so as not to count any other cells but the nevus ones.

Also as a limitation of this study is the fact that each lesion was analyzed in its entirety, i.e., larger lesions containing more cells have greater representation in both groups. It is questionable whether the same number of nevus cells should be examined on each slide to present a more homogeneous sample.

More studies are needed to establish a cutoff percentage of Ki-67 marked cells for dysplastic and common lesions as well as stratification into junctional, intradermal and compound subtypes within the common lesions.

To improve the power analysis of this study, it is necessary to increase N and have the required sample size for 80% power.

Conclusion:

It can be inferred from the results that Ki-67 is a useful tool when the diagnosis of dysplastic melanocytic lesions is doubtful.

Table 1: Descriptives characteristics of groups 1 and 2

	Percentage of Ki-67 marked nevus cells	
Group I	Median	11,35%
Dysplastic Lesions	Variance	0,7%
	Std. Deviation	8,38%
Grupo II	Median	1,5%
Commom Melanocytic Lesions	Variance	0,1%
	Std. Deviation	3,07%

Histogram 1: distribution of groups 1 and 2 in median and interquartile interval.

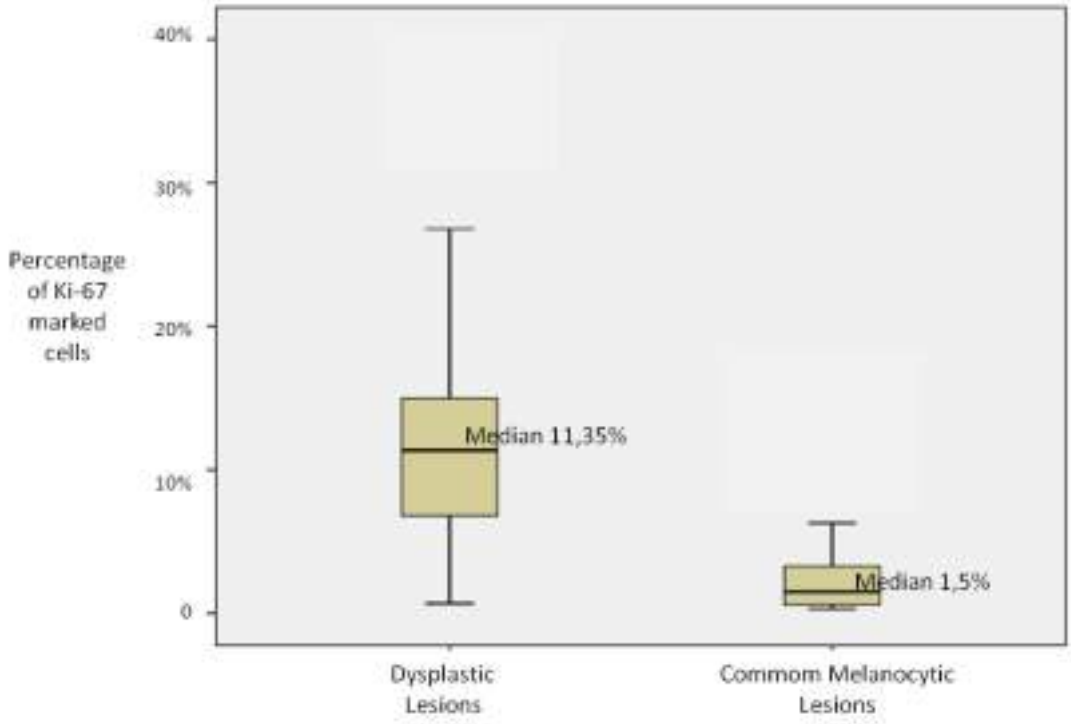

Bibliography:

1. Uguen et al. *A p16-Ki-67-HMB45 immunohistochemistry scoring system as an ancillary diagnostic tool in the diagnosis of melanoma.*Diagnostic Pathology (2015) 10:195
2. RezzeG.G., Leon A. *Dysplastic nevus (atypical nevus)* An Bras Dermatol. 010;85(6):863-71
3. Mooi W. *The dysplastic naevus.* J Clin Pathol 1997; 50:711-715
4. Botti G., Marra L., Anniciello A., Scognamiglio G., Gigantino V., Cantile M., *Immune-phenotypical markers for the differential diagnosis of melanocytic lesions.* J Clin Exp Pathol 2015;8(9):9742-9751
5. Hussein M.R., *Melanocytic dysplastic naevi occupy the middle ground between benign melanocytic naevi and cutaneous malignant melanomas: emerging clues.* J Clin Pathol 2005; 58:453–456.
6. Arisawa E. A. L, Moraes E., Da Rocha R. F., Almeida J. D.*Marcadores Biológicos: PCNA e Ki-67 Breve RevisãoPós-Grad. Rev. Fac. Odontol. São José dos Campos*, v.2, n.1, jan./jun., 1999

4. Considerações Finais

Acreditamos ter, com este trabalho, contribuído para a expansão das ferramentas do arsenal diagnóstico das lesões displásicas ou ainda introduzido o uso de maior objetividade na distinção destas lesões das demais lesões melanocíticas.

Esperamos desta forma, reduzir os diagnósticos falsos negativos para nevus displásicos e quiçá no futuro aprofundar e extrapolar esses achados para estratificações de risco ou outras classificações assemelhadas.

Para tanto, far-se-ão necessários estudos maiores consolidando os achados deste e servindo de base para expansão de novos braços de pesquisa tendo como partida e premissa os resultados aqui levantados e futuramente reiterados.

PARECER CONSUBSTANCIADO DO CEP

DADOS DO PROJETO DE PESQUISA

Título da Pesquisa: EXPRESSIVIDADE DO KI-67: NEVOS DISPLÁSICOS VS NEVOS MELANOCÍTICOS
Pesquisador: Adriana Rosa Milani
Área Temática:
Versão: 3
CAAE: 38248314.5.0000.5335
Instituição Proponente: Irmandade da Santa Casa de Misericordia de Porto Alegre - ISCMPA
Patrocinador Principal: Financiamento Próprio

DADOS DO PARECER

Número do Parecer: 1.293.351

Apresentação do Projeto:
O Ki-67 é um marcador imuno-histoquímico de proliferação celular com expressão em todas as fases do ciclo celular, fortemente associado à
proliferação de células humanas e tem sido apontado como importante preditor de comportamento biológico em tumores não só malignos, como
também benignos. Será realizada a imunohistoquímica com o marcador ki 67 de 50 lâminas de nevos diagnosticados como displásicos e 50 lâminas
de nevos diagnosticados como melanocíticos simples. Em cada lâmina se definirá o percentual de expressão do marcador Ki-67. Posteriormente se
verificará se há relação entre a expressão do Ki-67 com o diagnóstico de nevo displásico.

Objetivo da Pesquisa:
Objetivo Primário:
Verificar uma maior expressividade do Ki-67 em lesões cutâneas previamente diagnosticadas como nevo displásico
Objetivo Secundário:
Estabelecer um percentual de expressão do Ki 67 a partir do qual um nevo possa ser classificado como displásico

Avaliação dos Riscos e Benefícios:

Apresentados e adequados.

Comentários e Considerações sobre a Pesquisa:

Mediante a carta resposta anexada e documentos, devido ter sido feito a tentativa de contato, faz-se necessário a dispensa de TCLE neste caso, mantendo o compromisso de sigilo dos dados coletados da pesquisa.

Considerações sobre os Termos de apresentação obrigatória:

Apresentados e aceitos, conforme justificativas.

Recomendações:

Conclusões ou Pendências e Lista de Inadequações:

Resposta aceita.

Considerações Finais a critério do CEP:

Após reavaliação do protocolo acima descrito, o presente comitê não encontrou óbices quanto ao desenvolvimento do estudo em nossa Instituição e poderá ser iniciado a partir da data deste parecer.

Obs.: 1 - O pesquisador responsável deve encaminhar à este CEP, Relatórios de Andamento dos Projetos desenvolvidos na ISCMPA. Relatórios Parciais (pesquisas com duração superior à 6 meses), Relatórios Finais (ao término da pesquisa) e os Resultados Obtidos (cópia da publicação).

2 – Para o início do projeto de pesquisa, o investigador deverá apresentar a chefia do serviço (onde será realizada a pesquisa), o Parecer Consubstanciado de aprovação do protocolo pelo Comitê de Ética.

Este parecer foi elaborado baseado nos documentos abaixo relacionados:

Tipo Documento	Arquivo	Postagem	Autor	Situação
Informações	PB_INFORMAÇÕES_BÁSICAS_DO_P	16/06/2015		Aceito

Endereço: R. Profº Annes Dias,285 Hosp.Dom Vicente Scherer
Bairro: 6º andar - Centro **CEP:** 90.020-090
UF: RS **Município:** PORTO ALEGRE
Telefone: (51)3214-8571 **Fax:** (51)3214-8571 **E-mail:** cep@santacasa.tche.br

Continuação do Parecer: 1.293.351

Básicas do Projeto	ETO_371582.pdf	16:16:14		Aceito
Outros	Carta CEP.pdf	16/06/2015 16:15:55		Aceito
Outros	CRONOGRAMA 3.pdf	16/06/2015 16:15:21		Aceito
Informações Básicas do Projeto	PB_INFORMAÇÕES_BÁSICAS_DO_PROJETO_371582.pdf	15/06/2015 17:42:21		Aceito
Outros	resposta ao parecer 2.docx	15/06/2015 17:38:19		Aceito
Informações Básicas do Projeto	PB_INFORMAÇÕES_BÁSICAS_DO_PROJETO_371582.pdf	15/06/2015 17:23:45		Aceito
Informações Básicas do Projeto	PB_INFORMAÇÕES_BÁSICAS_DO_PROJETO_371582.pdf	12/05/2015 09:55:09		Aceito
Declaração de Pesquisadores	foto (8).jpg	12/05/2015 09:54:38		Aceito
Declaração de Pesquisadores	foto (7).jpg	12/05/2015 09:53:51		Aceito
Outros	parecer.jpg	16/04/2015 10:47:21		Aceito
Outros	parecer.jpg	16/04/2015 10:45:52		Aceito
Informações Básicas do Projeto	PB_INFORMAÇÕES_BÁSICAS_DO_PROJETO_371582.pdf	13/01/2015 14:39:09		Aceito
Informações Básicas do Projeto	PB_INFORMAÇÕES_BÁSICAS_DO_PROJETO_371582.pdf	05/11/2014 14:19:35		Aceito
Outros	Ficha de Inscrição.JPG	05/11/2014 14:19:17		Aceito
Outros	cronograma.JPG	05/11/2014 14:18:56		Aceito
Folha de Rosto	foto.JPG	05/11/2014 14:17:27		Aceito
Informações Básicas do Projeto	PB_INFORMAÇÕES_BÁSICAS_DO_PROJETO_371582.pdf	15/09/2014 17:00:17		Aceito
Projeto Detalhado / Brochura Investigador	projeto.doc	15/09/2014 16:59:51		Aceito
Outros	publicaocao dados.jpg	15/09/2014 16:58:16		Aceito
Outros	riscos e beneficios.jpg	15/09/2014 16:57:57		Aceito
Outros	isencao de onus.jpg	15/09/2014 16:57:39		Aceito
Outros	dados e materiais 001.jpg	02/09/2014 22:38:46		Aceito
Outros	confidencialidade sujeito 001.jpg	02/09/2014 22:38:24		Aceito
Outros	chefia responsavel 001.jpg	02/09/2014		Aceito

Endereço: R. Profº Annes Dias,285 Hosp.Dom Vicente Scherer
Bairro: 6º andar - Centro **CEP:** 90.020-090
UF: RS **Município:** PORTO ALEGRE
Telefone: (51)3214-8571 **Fax:** (51)3214-8571 **E-mail:** cep@santacasa.tche.br

Continuação do Parecer: 1.293.351

Outros	chefia responsavel 001.jpg	22:38:13		Aceito
Outros	uso prontuários 001.jpg	02/09/2014 22:37:20		Aceito
Outros	orçamento 001.jpg	02/09/2014 22:36:22		Aceito

Situação do Parecer:
Aprovado

Necessita Apreciação da CONEP:
Não

PORTO ALEGRE, 23 de Outubro de 2015

Assinado por:
Carlos Henrique Munhoz Olea
(Coordenador)

Endereço: R. Profº Annes Dias,285 Hosp.Dom Vicente Scherer
Bairro: 6º andar - Centro **CEP:** 90.020-090
UF: RS **Município:** PORTO ALEGRE
Telefone: (51)3214-8571 **Fax:** (51)3214-8571 **E-mail:** cep@santacasa.tche.br